Tumores de las glándulas salivales

JP Fontanel
F Poitout
JM Klossek

Resumen. – La patología tumoral de las glándulas salivales es relativamente rara. Las localizaciones parotídeas son las más frecuentes y el adenoma pleomorfo es el tipo histológico que más se presenta. Algunos elementos clínicos, topográficos y macroscópicos son de utilidad para orientar el diagnóstico. Las imágenes diagnósticas son útiles para el análisis de la extensión local y regional. El diagnóstico de un tumor de las glándulas salivales se basa esencialmente en el examen histológico de la pieza de exéresis quirúrgica; la citopunción no ha mostrado ser una prueba fiable y la biopsia simple ha sido abandonada por la mayoría de los autores [23, 34, 55, 91].

© 2000, Editions Scientifiques et Médicales Elsevier SAS, París. Todos los derechos reservados.

Epidemiología general

Poco frecuentes en el conjunto de los procesos tumorales en el hombre, los tumores de las glándulas salivales constituyen cerca del 3 % de los tumores de la cabeza y el cuello. En un estudio norteamericano [78] su incidencia está estimada en 40/1 000 000. La proporción por sexos es de 1/1 para los tumores de las glándulas salivales, pero la incidencia relativa puede variar considerablemente en función del tipo histológico. La edad media de aparición de los tumores salivales es de 45 años, con un pico de frecuencia entre el 5º y el 6º decenio. Para una localización glandular determinada, la edad promedio es más elevada para los carcinomas que para los adenomas. Por último, resulta necesario insistir en el tiempo, a veces largo, que separa el comienzo de los signos clínicos de la primera consulta [34, 76, 91].

La glándula parótida es la localización más frecuente, seguida por la glándula submandibular y las glándulas salivales accesorias, principalmente las palatinas. La glándula sublingual está excepcionalmente afectada (menos del 1 % de los tumores de las glándulas salivales) [11]. El axioma de Thackray [83, 84], «por 100 tumores de la parótida, hay 10 tumores de la glándula submaxilar, 10 tumores de las glándulas salivales accesorias y un tumor de la glándula sublingual», sigue siendo válido.

Hasta ahora ningún factor etiológico indiscutible ha podido ser identificado. Ciertos estudios revelan una incidencia más elevada en algunos grupos étnicos de Groenlandia, en los Esquimales [88], en Escocia, y en Israel, en los inmigrantes que vienen del oeste de Europa [33]. Una irradiación local y regional previa podría favorecer la aparición de un tumor maligno de las glándulas salivales, veinte años después de la irradiación.

Tres cuartas partes de los tumores de las glándulas salivales son benignos; el adenoma pleomorfo es el más frecuente. El adenoma monomorfo [38] y los tumores malignos (estos últimos representan el 7 % de los tumores malignos de la cabeza y del cuello) [78], son mucho más raros. Los tumores malignos de la glándula submandibular y las glándulas salivales accesorias tienen un pronóstico más desfavorable que el de los tumores parotídeos.

RESEÑA ANATÓMICA Y EMBRIOLÓGICA

Las glándulas salivales se subdividen en glándulas salivales mayores (parótida, submandibular y sublingual) y glándulas salivales menores situadas en el conjunto de la cavidad bucal, dentro de las mucosas palatina, labial, yugal, del piso de la boca y también en la parte posterior y marginal anterior de la lengua.

De origen ectodérmico, la parótida nace en la cavidad bucal en forma de primordios epiteliales. Es la primera glándula salival mayor en individualizarse anatómicamente, hacia la 5ª o 6ª semana de desarrollo, después de la ruptura de la membrana faríngea sobre la vertiente ectodérmica de la unión endoectodérmica de la cavidad bucal. Los canalículos salivales aparecen hacia la 12ª semana, están rodeados de células mesenquimatosas: las células mioepiteliales. Los ácinos se individualizan hacia la 28ª semana de desarrollo. El papel de las células mioepiteliales está relacionado con la presencia en su citoplasma de fibrillas mioides que contraen los ácinos y los canalículos en el momento de la secreción bajo la dependencia de estímulos nerviosos. Las células mioepiteliales desempeñan un papel primordial en la constitución de las diferentes variedades de tumores salivales: adenomas monomorfo, pleomorfo y cilindroma. La parótida se encapsula de manera tardía, por regla general hacia el 3er mes de desarrollo, por consiguiente es posible la incorporación de tejido linfoide (tejido en capa o ganglios). Igualmente, existen en ocasiones tubos o ácinos salivales en ganglios linfáticos, generalmente próximos a la parótida. La hoja superficial de la fascia cervical profunda cubre la glándula, formando el compartimiento parotídeo. Tres prolongaciones

Jean-Pierre Fontanel : Professeur à la faculté de médecine.
Fabien Poitout : Chef de clinique-assistant.
Jean-Michel Klossek : Professeur à la faculté de médecine.
Service d'oto-rhino-laryngologie, hôpital Jean-Bernard, cité hospitalière La Miléterie, 355, avenue Jacques Cœur, 86021 Poitiers cedex.

pueden ser el lugar de procesos expansivos: faríngea en el espacio prestiloideo, maseterina e inferior en la parte cervical suprahioidea. El nervio facial intraparotídeo atraviesa la glándula a la que divide en dos lóbulos: superficial y profundo, sin división real en el plano quirúrgico.

Las glándulas submandibulares y sublinguales son de naturaleza endodérmica y de encapsulación más precoz.

Se han descrito numerosas localizaciones ectópicas de tejido salival [28], en parte explicadas por el desarrollo embriológico particular del aparato branquial. Este tejido ectópico se localiza preferentemente en la región cervical lateral, entre el oído y el extremo interno de la clavícula. También se han descrito inclusiones salivales dentro del hueso de los maxilares, en particular en la mandíbula. Puede encontrarse tejido salival ectópico en los ganglios de la región cervical superior y también a lo largo del tracto tirogloso, en las cápsulas tiroideas y paratiroideas. Las ectopias salivales linguales y amigdalinas son clásicas. Se han observado también las inclusiones salivales en la articulación esternoclavicular, así como en el conducto auditivo externo, el oído medio y la mastoides. Se conocen también localizaciones ectópicas a nivel de la hipófisis, los ganglios mediastinales, la vulva, la próstata, el recto y la región perianal [28].

RESEÑA HISTOLÓGICA

Las glándulas salivales mayores están compuestas por lóbulos que contienen ácinos y conductos excretores. Las ácinos están compuestos por células serosas o mucosas, o por las dos, tomando entonces el nombre de ácinos mixtos. Las parótidas son esencialmente serosas; las glándulas submandibulares son mixtas con predominancia serosa; las sublinguales son esencialmente mucosas. Las glándulas salivales menores son, según su localización, mucosas puras (glándulas palatinas), o serosas puras: glándulas linguales. Pero se pueden encontrar las formas mixtas en todas las glándulas, particularmente en la parótida, en las edades extremas de la vida. Las ácinos drenan en los canalículos intercanalares, luego estriados y finalmente excretores. Las células mioepiteliales están situadas entre las células secretoras y la membrana basal. Secretan mucinas de tipo conjuntivo y participan en la elaboración de la elastina; por su posibilidad de contracción, facilitan la excreción salival. Los oncocitos son células parenquimatosas distendidas cuyo aumento de volumen citoplasmático se acompaña de una eosinofilia marcada. El tejido intersticial conjuntivo, distribuido alrededor de los diferentes elementos glandulares, contiene inclusiones linfáticas vinculadas con el desarrollo embriológico particular de las glándulas salivales y sobre todo de la parótida. Estos ganglios intraglandulares contienen también, en su médula, inclusiones salivales, produciendo una intrincación histológica muy particular.

Los diferentes elementos histológicos que constituyen las glándulas salivales tienen la particularidad de poder presentar algunas metaplasias: metaplasia mucosa de los conductos excretores (sobre todo en la parótida, después de una obstrucción del conducto y dilatación retrógrada en caso de litiasis salival), metaplasia oncocitaria, en acúmulos aislados o plurifocales, metaplasia seudotumoral, metaplasia sebácea.

Clasificación anatómica y clínica general

La clasificación de los diferentes tumores de las glándulas salivales se basa en la que ha definido la Organización Mundial de la Salud (OMS) en Ginebra en 1972 [83]. En ella se distinguen, en los tumores primitivos, los tumores epiteliales y los tumores no epiteliales.

TUMORES EPITELIALES

■ *Tumores epiteliales benignos*

Constituyen más del 60 % de los tumores de las glándulas salivales [34, 38, 55].

Papiloma

Este tumor localizado dentro de los conductos es extremadamente raro [37].

Adenomas monomorfos o adenomas simples

Estos tumores relativamente frecuentes (10 al 15 % de los tumores parotídeos) aparecen muy a menudo después de los 50 años de edad [60]. Estas proliferaciones, de tamaño relativamente pequeño, son bien delimitadas, encapsuladas, unifocales y de crecimiento lento. Están constituidas por elementos epiteliales en un estroma bastante pobre y desprovistas de tejido mesenquimatoso [37].

• *Adenolinfoma o cistoadenolinfoma (tumor de Warthin)*

De localización casi exclusivamente parotídea, representa el 14 % de los tumores benignos [78, 46] y el 5 al 10 % de los tumores de la parótida [37]. Afecta en promedio a 5 hombres por una mujer; la edad promedio de su presentación es entre 55 y 65 años. Se describen formas bilaterales y también formas múltiples. Se presenta bajo la forma de un tumor redondeado, liso en su superficie, a veces abultado, de color amarillo gamuza, característico [63]. Al disecarlo, este nódulo deja escapar un líquido viscoso pardusco. Presenta estructuras tubulares o quísticas con formaciones papilares rodeadas de una doble capa de células eosinófilas, en un estroma rico en linfocitos. La capa celular interna está formada por células cilíndricas altas, de citoplasma abundante, acidófilo y finamente granular. Su evolución clínica se hace hacia un crecimiento progresivo, con episodios inflamatorios, llegando a formas seudoabscedadas no excepcionales. Se ha descrito la posibilidad de regresión para algunos tumores pequeños. Se discute la eventual transformación maligna [84]; las recidivas después del tratamiento quirúrgico pueden observarse en las formas múltiples.

• *Adenoma acidófilo u oncocitoma* [46]

Tumor benigno caracterizado por la proliferación de células acidófilas, representa el 1 % de los tumores benignos de las glándulas salivales y menos del 1 % de los tumores de la parótida. Más frecuente en la mujer que en el hombre, se encuentra preferentemente en el sujeto de edad (55 a 70 años). Es un tumor firme, redondeado, bien limitado, organizado en cordones de grandes células con citoplasma eosinófilo, granulosas y regulares, en un estroma delgado. Debe ser diferenciado de un simple foco oncocitario en un adenoma pleomorfo o de la excepcional metástasis de un oncocitoma maligno.

• *Adenoma tubular o trabecular*

Está constituido por tubos o trabéculas de células regulares, en un estroma poco abundante, lo que lo diferencia de un adenoma pleomorfo [37].

• *Adenoma de células claras*

Tumor muy raro, de células claras, más o menos ricas en glucógeno. Debe ser diferenciado de un adenoma de células sebáceas y también de otros tumores de células claras, como algunos tumores mucoepidermoides, los tumores de células acinosas e incluso una metástasis de tumor renal.

• *Adenoma basocelular*

Representa el 2 % de los tumores salivales. Afecta habitualmente a la glándula parótida; es excepcional en la submandi-

bular. Se presenta en forma de un tumor móvil, no doloroso. Histológicamente, el tumor está constituido a veces por cordones celulares finos, rodeados por una capa dispuesta en palizada, y a veces por macizos con aspecto cribriforme limitados por una membrana basal engrosada, en un estroma pobre. Debe diferenciarse de un adenoma pleomorfo, que encierra un foco basaloide, pero también de un cilindroma [37]. Para Leroux-Robert y de Brux [51], representa la variedad benigna de un tumor cuyo correspondiente maligno es el cilindroma.

• *Adenoma de células sebáceas y linfadenoma sebáceo*

Estos dos tipos, muy similares, raros, se deben diferenciar de los islotes de células sebáceas, que se pueden encontrar en una glándula salival normal o patológica [8].

Adenoma pleomorfo

Constituyen el 81 % de los tumores epiteliales benignos [78] y el 50 al 70 % de los tumores salivales según las estadísticas [34, 38]. Son los tumores más frecuentes de la parótida (65 al 75 %), que es la localización principal. Los adenomas pleomorfos constituyen sólo el 10 % de los tumores de la glándula submandibular y son totalmente excepcionales en la glándula sublingual. Más frecuentes en la mujer, en una proporción de 4/3, la edad promedio de aparición se sitúa alrededor de los 40 años.

Macroscópicamente, este tumor se presenta en regla general como una formación redondeada, abultada en la superficie y aparentemente bien encapsulada por tejido fibroso. Se trata en realidad de una falsa cápsula, por desplazamiento del tejido glandular en la periferia del tumor. El adenoma pleomorfo tiene una parte epitelial, constituida por células cilindrocúbicas y una parte mioepitelial, que se presenta a veces en forma de células hialinas [53]; los dos componentes se imbrican estrechamente con un estroma modificado, mixoide, mucoide o condroide. Estos elementos histológicos se pueden acompañar de islotes celulares oncocitarios, sebáceos, basaloides, escamosos o mucosos. Las atipias celulares y las mitosis son excepcionales [37]. El diagnóstico diferencial se plantea con otros tipos histológicos, en particular los adenomas monomorfos, los tumores mucoepidermoides cuyo estroma es distinto y sobre todo los cilindromas que no tienen células hialinas y para los cuales el estroma es más pobre en fibras elásticas. Se constata la existencia de digitaciones, incluso de verdaderas «rupturas» tumorales traspasando esta falsa cápsula. En el interior de ésta y hacia afuera, a menudo es posible distinguir microfocos, también encapsulados, cuya comunicación con el foco principal es discutida. La posibilidad de varios focos tumorales diferentes es muy controvertida. Woods nunca ha observado un tumor multicéntrico, en los casos vistos en primera intención [91]. Conley atribuye la causa a pequeñas lobulaciones o proyecciones del tumor a través de la seudocápsula [19]. Estas digitaciones se podrían romper durante el acto quirúrgico y permanecer in situ en el parénquima «sano» restante. Aunque consideren la presencia de focos tumorales independientes del tumor principal como frecuente (Redon [70]) o excepcional (Leroux-Robert, de Brux [51], Eneroth [26], Foote y Frazell [29]), o incluso como artificios de preparación (Gunnel [40]), la mayoría de los autores atribuyen la presencia de recidivas a la persistencia postoperatoria de pequeños focos tumorales, macroscópicamente independientes del tumor principal, pero en realidad parcialmente en continuidad con éste [49]. Estas consideraciones histopatológicas conducen a rechazar la enucleación tumoral, en favor de la exéresis más amplia posible de la glándula salival.

■ *Tumores epiteliales malignos*

Según las estadísticas, constituyen entre el 8 y el 18 % de los tumores de las glándulas salivales [38, 79].

Tumores mucoepidermoides

Son habitualmente considerados, junto con los tumores de células acinosas, como tumores de malignidad «intermedia». Su capacidad eventual para convertirse en infiltrantes y ocasionalmente para provocar metástasis conduce a la mayoría de los autores a clasificarlos entre los tumores malignos, incluso si su pronóstico es mejor que el de los cilindromas y los carcinomas.

Los tumores mucoepidermoides son los tumores malignos más frecuentes de la parótida [78]. Constituyen el 5 % de los tumores de las glándulas salivales y el 44 % de los tumores malignos de las glándulas salivales [79]. Afectan al hombre y a la mujer en proporciones prácticamente iguales, y pueden encontrarse a cualquier edad, con una mayor frecuencia entre los 20 y los 60 años. Son también los tumores malignos parotídeos más frecuentes del niño. Están ubicados en la parótida en el 80 % de los casos. En la cavidad bucal, sus localizaciones preferenciales son las encías y la región velopalatina.

Desarrollados a partir de los conductos salivales, los tumores mucoepidermoides se clasifican en tumores de bajo, intermedio, y alto grado, según su diferenciación histológica. Desde el punto de vista anatomopatológico, se caracterizan por la presencia de células epidermoides y de células mucoides. Las células epidermoides están a menudo unidas por puentes intercelulares bien visibles, pero la queratinización es rara. Aunque las proporciones de los diferentes constituyentes celulares varían entre un tumor y otro, sólo se admiten en esta categoría las lesiones que poseen a la vez ambas características, secreción de moco y presencia de células de Malpighi pero sin las alteraciones mucoides y mixocondroides del adenoma pleomorfo.

Aunque su pronóstico es habitualmente bueno [81, 86], el tumor mucoepidermoide es, de todos los tumores salivales, el de pronóstico histológico más incierto. Clásicamente, el carácter quístico del tumor, asociado a una importante proporción de células mucosas, es más bien favorable; por el contrario, un componente de células de Malpighi mayoritario parece ser de peor pronóstico [81].

Algunos autores insisten en la correlación que existe entre el grado de diferenciación histológica y el pronóstico evolutivo [81]. Entre los factores de buen pronóstico se encuentran la adecuada limitación macroscópica, la encapsulación que no es nunca total, la buena diferenciación mucoide o epidermoide, la pobreza del contingente de células intermediarias o transicionales. Por el contrario, la mala limitación tumoral, su carácter infiltrante, la importancia de células intermediarias, la baja diferenciación tisular y la extensión tumoral a lo largo de los filamentos nerviosos, son todos factores de alta malignidad. Estos diferentes elementos de clasificación histológica son muy discutidos. Para Micheau [60], toda evaluación es ilusoria. Algunos tumores, clasificados histológicamente como malignos, poseen una evolución lenta en varios decenios, mientras que otros, juzgados benignos, se comportan como verdaderos cánceres. Si bien existen indiscutibles tumores mucoepidermoides benignos, en caso de duda resulta preferible considerarlos como malignos desde un principio. Las recidivas y las metástasis (subcutáneas, pulmonares, óseas) serían proporcionales a la importancia de la producción de moco.

Tumores de células acinosas

Tumores de evolución poco previsible, inicialmente considerados como tumores benignos, han sido clasificados en el grupo de los cánceres en el estudio de series más numerosas [29].

Son tumores raros, representan el 1 al 2 % de los tumores salivales [80] y el 12 % de los tumores malignos [78]. Son más frecuentes en la mujer y hacia los cincuenta años, pero pueden aparecer igualmente en el niño.

Se presentan clínicamente como un tumor aislado, al igual que los adenomas pleomorfos. Son preferentemente parotídeos, pero se han descrito algunas localizaciones submandibulares, así como algunas formas bilaterales.

Desde el punto de vista anatomopatológico, el tumor está en general encapsulado, con un desarrollo plurifocal (en 10 casos sobre 13 para Micheau [60]). Estos tumores son de células semejantes a las células serosas de las glándulas salivales, redondeadas o poliédricas, dispuestas en placas o en ácinos, con el citoplasma provisto de granulaciones basófilas muy características.

Su evolución está caracterizada por la presencia de metástasis ganglionares o a distancia en el 5 al 10 % de los casos, con una supervivencia a los 5 años del 80 %, a los 10 años del 41 % y a los 20 años del 56 %.

Carcinomas

• *Cilindroma o carcinoma adenoide quístico*

Representa el 3 al 6 % de los tumores salivales y el 9 % de los tumores malignos [78]. Aunque la localización parotídea representa el grupo más importante, la frecuencia relativa del cilindroma pasa del 2-4 % a nivel de la parótida, al 15-18 % a nivel de la submandibular, y representa uno de cada 2 tumores salivales a nivel de las glándulas salivales menores [26, 38]. La predominancia en la mujer es clara, con un pico de frecuencia entre los 40 y los 60 años.

El tumor se desarrolla a partir de los conductillos intercalados. Está constituido por células de tipo ductal, pequeñas, sombrías y por células mioepiteliales, disponiéndose en trabéculas que delimitan los islotes de estroma hialino o mucoide. Se han descrito tres tipos estructurales: cribiforme, el más frecuente, basaloide o compacto, tubular o más raramente trabecular puro. Se ha propuesto un pronóstico histológico [67], con una supervivencia del 100 % a los 8 años para el tipo trabecular, del 67 % para el cribiforme y del 32 % para el tipo compacto. El cilindroma se distingue también por una clara tendencia a la infiltración celular ósea a lo largo de los conductos de Havers y sobre todo perineural, que explica tal vez los dolores, muy clásicos en este tipo de tumores. Su evolución está marcada por la presencia de metástasis ganglionares y viscerales (pulmonares muy a menudo), generalmente tardías y después de numerosas recidivas locales. La supervivencia global no sobrepasa el 13 % a los 20 años [9].

• *Adenocarcinoma, carcinoma epidermoide y carcinoma indiferenciado*

El adenocarcinoma y el carcinoma epidermoide constituyen respectivamente el 10 y el 7 % de los tumores malignos de las glándulas salivales [78]. Estos tumores pueden aparecer a cualquier edad, pero se encuentran especialmente en el niño y el anciano. Los carcinomas parotídeos son más frecuentes debido al mayor número de tumores parotídeos, pero la frecuencia relativa de carcinomas es más elevada en las glándulas submandibulares [25, 41].

El *adenocarcinoma* puede nacer en las células de los conductos excretores [1] o bien en los ácinos. Está constituido por algunos túbulos y formaciones glandulares papilares. No se encuentra ningún vestigio de adenoma pleomorfo. Se observan a veces modificaciones oncocitarias u acidófilas de las células tumorales sin que por ello se las pueda incluir entre los oncocitomas malignos o los adenocarcinomas acidófilos.

El *carcinoma epidermoide* es un tumor raro de la persona de edad y afecta sobre todo a la glándula submandibular [37]. Se caracteriza por la presencia de células unidas por puentes intercelulares, que forman, por maduración, láminas de queratina. Este aspecto se parece al de cualquier carcinoma epidermoide ORL y esto justifica la búsqueda de un cáncer epidermoide adyacente.

El *carcinoma basaloide* es una variedad indiferenciada del carcinoma epidermoide [17].

El *carcinoma indiferenciado* es un tumor maligno poco diferenciado para que se pueda clasificar en uno de los otros grupos de carcinomas. Las células tumorales, esferoides y fusiformes se organizan de forma variable. Pueden simular un linfoma, y de allí el interés de las técnicas de inmunohistoquímica, que ponen en evidencia una proliferación que reacciona con los marcadores epiteliales.

La evolución natural de estos tumores se hace hacia una invasión local y regional frecuente (mandíbula para las lesiones parotídeas y submandibulares, conducto auditivo externo para las lesiones parotídeas). Las metástasis ganglionares son frecuentes desde el primer examen. Las metástasis viscerales son pulmonares, hepáticas y óseas. La supervivencia global a los 5 años no supera el 20 al 30 %.

• *Carcinoma desarrollado sobre un adenoma pleomorfo*

Representa el 17 % de los tumores malignos de las glándulas salivales [79] y el 23 % de los carcinomas parotídeos para Micheau [60]. La frecuencia de la transformación maligna de los adenomas pleomorfos varía según los autores entre el 3 y el 12 % de estos tumores [48, 69]. Cuanto más prolongada es la evolución de un adenoma, mayor el riesgo de transformación maligna. La transformación es más rápida si ha sido precedida de numerosas recidivas.

El diagnóstico se basa en la presencia simultánea, dentro del tumor, de vestigios del adenoma pleomorfo y de un contingente carcinomatoso, más o menos diferenciado.

La evolución de estos carcinomas es más grave que la de los carcinomas «de novo» [61]; las recidivas tumorales y las metástasis son frecuentes, particularmente las metástasis vertebrales.

TUMORES NO EPITELIALES

Estos tumores se desarrollan a expensas de los constituyentes mesenquimatosos del tejido salival.

■ *Tumores no epiteliales benignos*

Los tipos histológicos más frecuentes de los tumores mesenquimatosos benignos son el hemangioma, el linfangioma y el neurofibroma. Constituyen, entre los tres, el 50 % de los tumores de las glándulas salivales del niño, pero menos del 5 % de los tumores del adulto.

Tumores vasculares benignos

No son por definición tumores, sino disembrioplasias. No obstante, su importancia justifica que se mencionen aquí.

— El *hemangioma* representa el 1 al 2 % de los tumores de las glándulas salivales. Es el tumor vascular más frecuente. Tumor encontrado esencialmente en el niño, se descubre muy a menudo en los primeros años de vida y se encontraría preferentemente en la niña [43].

— El *linfangioma* es una lesión rara del niño.

— El *hemolinfangioma* se caracteriza por la presencia de sangre y de linfa a nivel de los capilares.

Tumores nerviosos benignos

— El neurinoma se localiza sobre todo en el nervio facial, pudiendo o no formar parte del cuadro de una neurofibromatosis. Provoca excepcionalmente parálisis facial, pero se puede presentar como un tumor doloroso. La exéresis es, si resulta posible, conservadora, siendo a veces necesario un injerto nervioso desde un principio.

— *Neurofibromas*.

Tumores conjuntivos

Comprenden los hemangiopericitomas [16], los fibromas y los condromas [47].

Lipoma

Debe diferenciarse de una simple infiltración lipomatosa de la glándula. Su tratamiento consiste en una simple enucleación.

■ *Tumores no epiteliales malignos*

Sarcomas

Estos tumores son excepcionales: angiosarcomas, fibrosarcomas, liposarcomas, sarcomas embrionarios y sarcoma de Kaposi [62]. En 11 casos de sarcomas primarios de las glándulas salivales mayores, Luna [54] encuentra 3 histiocitofibromas malignos, 2 neurosarcomas, 2 rabdomiosarcomas, 2 fibrosarcomas y 2 osteosarcomas.

TUMORES SECUNDARIOS

Están representados por las metástasis de carcinomas cutáneos o bucofaríngeos, a veces un cáncer visceral (pulmón, riñón, páncreas, estómago).

Diagnóstico clínico y paraclínico de los tumores de las glándulas salivales mayores

TUMORES DE LA GLÁNDULA PARÓTIDA

La parótida es la glándula salival más frecuentemente afectada por los tumores: 90,7 % de los tumores de las glándulas salivales principales y 57,1 % del conjunto de las localizaciones [38, 91]. Estos tumores son más frecuentes en la mujer. La mayoría (del 70 al 80 %) de los tumores parotídeos son benignos; el principal tipo histológico es el adenoma pleomorfo: del 61,2 al 75,3 % según las series [24, 29, 87, 91].

■ *Clínica*

Los tumores parotídeos se presentan como un nódulo, situado por delante y por debajo del lóbulo de la oreja, pudiendo llenar el surco retromandibular. Están situados muy a menudo en el lóbulo superficial (90 % de los tumores de la parótida), a veces en el lóbulo profundo o sobre una prolongación faríngea o cervical de la glándula. Se manifiestan entonces por las alteraciones de la deglución en relación con su crecimiento hacia el espacio subparotídeo anterior, subamigdalotubario o prestiloideo. Los tumores de la prolongación parotídea subdigástrica, excepcionales, son palpables en el área subdigástrica; se prestan entonces a confusión con una adenopatía.

Los tumores parotídeos son muy a menudo unilaterales. Son posibles las formas bilaterales. Deben hacer pensar en primer lugar en un quiste linfoepitelial, un adenolinfoma y más raramente en un adenoma pleomorfo o incluso una adenopatía metastásica intraparotídea: carcinoma espinocelular de la piel y sobre todo melanoma maligno [7].

■ *Exámenes complementarios*

Entre los exámenes complementarios, el diagnóstico por imágenes ocupa el primer lugar y particularmente la resonancia magnética (RM).

No obstante, la parotidectomía exploradora sigue siendo el examen clave para el diagnóstico, el único capaz de aportar una certeza histopatológica.

Diagnóstico por imágenes

Las técnicas de diagnóstico por imágenes no permiten actualmente un diagnóstico de la naturaleza [31, 59]. Permiten en cambio determinar la extensión local y regional del tumor. La resonancia magnética (RM) es especialmente interesante en los tumores del lóbulo profundo o con desarrollo parafaríngeo.

• *Radiografía sin preparación*

Tiene poco interés en patología parotídea. El descubrimiento de calcificaciones puede sugerir una litiasis, una calcinosis salival (imágenes redondas, simétricas), adenopatías calcificadas, incluso flebolitos (formaciones múltiples estratificadas con hipodensidad central, principalmente en los linfangiomas).

• *Sialografía*

Permite una opacificación de las vías excretoras por cateterismo retrógrado del conducto de Stenon, con inyección de un agente de contraste hidrosoluble o yodado ultrafluido. Este examen, a veces difícil de realizar, sólo permite el diagnóstico del tumor parotídeo en el 70 al 80 % de los casos y además, las pequeñas lesiones no son visibles.

Aunque este examen es aún interesante para el estudio de las afecciones inflamatorias litiásicas, ya no forma parte del estudio de los tumores parotídeos.

• *Ecografía (fig. 1)*

Examen simple, no invasivo, rápido y poco costoso, puede ser realizado en primera instancia en todo tumor de la parótida. Bilateral y comparativa, la ecografía se hace con una sonda de 7,5 MHz. El tejido glandular, de ecogenicidad homogénea, parece discretamente hipoecogénico con respecto a los músculos adyacentes [22].

La vía de acceso de la parótida es estrecha. La rama ascendente de la mandíbula crea una «sombra acústica» que esconde la parte anterior del lóbulo profundo y la prolongación faríngea de la glándula parótida. El nervio facial no es visible en la ecografía y la separación entre los dos lóbulos se aprecia con respecto a la vena retromandibular.

La ecografía permite afirmar el diagnóstico de tumor intraparotídeo en cerca del 100 % de los casos [20]. Su fiabilidad es máxima para las lesiones que miden entre 0,8 y 2 cm. Más allá de 3 cm, la ecografía no permite realizar medidas tan precisas.

El diagnóstico diferencial entre tumores benignos y tumores malignos resulta posible gracias a dos criterios ecográficos [44]: homogeneidad del contenido tumoral y aspecto de los límites tumorales que se consideran precisos cuando son bien visibles y se distinguen del resto del parénquima.

En favor de la benignidad: tumor homogéneo con límites precisos.

En favor de la malignidad: ausencia de uno de estos dos criterios [58].

La fiabilidad del diagnóstico ecográfico es correcta, sobre todo en los tumores benignos donde alcanza el 75,4 %, mientras que para los tumores malignos, es sólo del 64,8 % [21, 22].

Para un tumor de menos de 3 cm cuyo aspecto clínico sugiere la benignidad (homogéneo con límites precisos), es posible conformarse con una ecografía antes de proponer un acceso quirúrgico de la parótida.

• *Gammagrafía*

Utiliza la fijación del tecnecio 99 en las glándulas salivales después de la administración intravenosa. Los tumores de Warthin provocan una hipercaptación muy sugestiva [72]. Un aspecto similar se observa también en algunos oncocitomas.

La falta de especificidad de esta técnica y su ausencia de interés en los estudios de extensión local y regional le han hecho perder lo esencial de su interés desde la utilización de la tomografía computarizada y de la RM.

1 *Ecografía parotídea izquierda: quiste benigno.*

• *Tomografía computarizada (TC)*

La TC parotídea se realiza en cortes axiales, contiguos, de 3 a 5 mm de espesor. La inyección de agente de contraste se utiliza para diferenciar las estructuras vasculares del tejido parotídeo; muestra una eventual captación de contraste a nivel del tumor.

El tejido parotídeo, de predominio graso, es hipodenso y se distingue fácilmente de los músculos, de densidad más elevada, y de la grasa, de densidad más baja. Contrariamente a la ecografía, la TC permite una buena exploración del lóbulo profundo. Muestra la topografía de las lesiones y su extensión local y regional: prolongaciones tumorales parotídeas en la fosa pterigomaxilar o en los espacios parafaríngeos (*fig. 2*, cf. 4 B). Pone en evidencia «la agresividad» de las lesiones tumorales malignas sobre los tejidos adyacentes, principalmente la invasión ósea.

A pesar de algunos aspectos evocadores (densidad grasa de un lipoma, toma marcada de contraste en caso de hemangioma), no es posible hacer el diagnóstico de la naturaleza de un tumor con la TC.

• *Resonancia magnética*

Es un examen no invasor, ya que no necesita el empleo sistemático de un agente de contraste y permite cortes en los tres planos del espacio. Es en cambio un examen costoso y de realización bastante larga.

Se efectúan cortes axiales, potenciados en T1 y en T2, completados si fuera necesario por cortes sagitales, coronales o ambos.

Los cortes deben ser finos (3 mm), lo que puede permitir ver el facial a la salida del agujero estilomastoideo.

La riqueza de las parótidas en tejido adiposo proporciona una buena imagen. La glándula se presenta como un tejido discretamente heterogéneo con una señal en T1 superior a los músculos en el adulto; en el niño, la parótida se caracteriza por una señal hipointensa en T1. Por el contrario, sobre las frecuencias potenciadas en T2, la parótida aparece con una señal hiperintensa; esta señal aumenta con la edad [21, 30].

Los pedículos vasculares se ven como una «ausencia de señal» tubular. El nervio facial puede ser visto en su trayecto extraparotídeo, a su salida del agujero estilomastoideo, pero no es visible en la glándula. Algunas marcas, como la vena yugular externa y la carótida externa, permiten seguir su trayecto y diferenciar el lóbulo superficial del lóbulo profundo.

La RM precisa el carácter intraglandular o extraglandular de un tumor, principalmente para los tumores del lóbulo profundo que se distinguen de los tumores del espacio parafaríngeo.

Las dimensiones de un tumor, sus contornos y sobre todo su extensión en la glándula son bien visibles (*figs. 3*, 4 A).

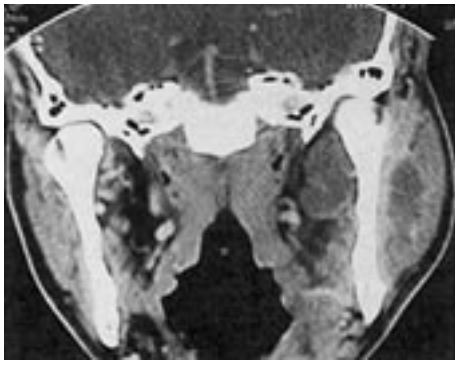

2 *Tomografía computarizada parotídea: tumor parotídeo izquierdo, quístico con desarrollo dentro de la rama ascendente de la mandíbula.*

La RM permite también un análisis de extensión preciso de los tumores malignos, pero la inflamación alrededor de la lesión y la infiltración tumoral son a veces difíciles de distinguir.

La inyección de gadolinio permite apreciar mejor los contornos tumorales, principalmente en casos de extensión profunda, pero la RM, al igual que la TC, no permite un diagnóstico de su «naturaleza».

La invasión ósea es más visible en TC que en RM.

Por último, en caso de recidiva tumoral, la RM es el examen de elección.

Exámenes complementarios para estudio citológico

• *Citopunción con aguja fina*

Su uso es muy discutido en patología parotídea tumoral [73]. En efecto, no es fiable pues existen falsos negativos. Para Droese, la concordancia es sólo del 75,5 % de los casos en un estudio que incluye 174 tumores salivales [23]. Cuando orienta hacia un tumor maligno, la operación es necesaria. En cambio, el riesgo de herida del VII y la diseminación tumoral parecen muy bajos.

En la práctica, este examen se efectúa en caso de tumor manifiestamente maligno, inoperable y para el cual se desea una información diagnóstica.

La citología por exploración endoductal se ha abandonado.

La endoscopia retrógrada actualmente no parece tener indicación en la patología tumoral parotídea.

• *Importancia de la parotidectomía exploradora con examen extemporáneo*

El examen histológico es el único que puede ofrecer una certeza diagnóstica. La enucleación de un tumor está formalmente proscrita. Solamente una parotidectomía programada

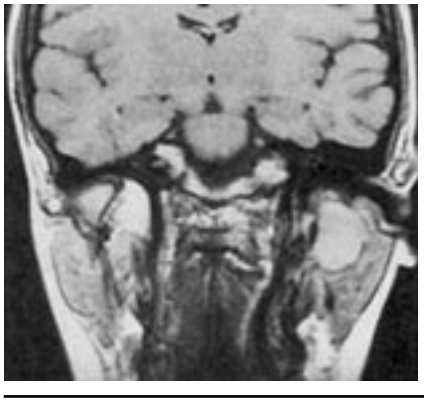

3 *Resonancia magnética: tumor quístico de la parótida izquierda.*

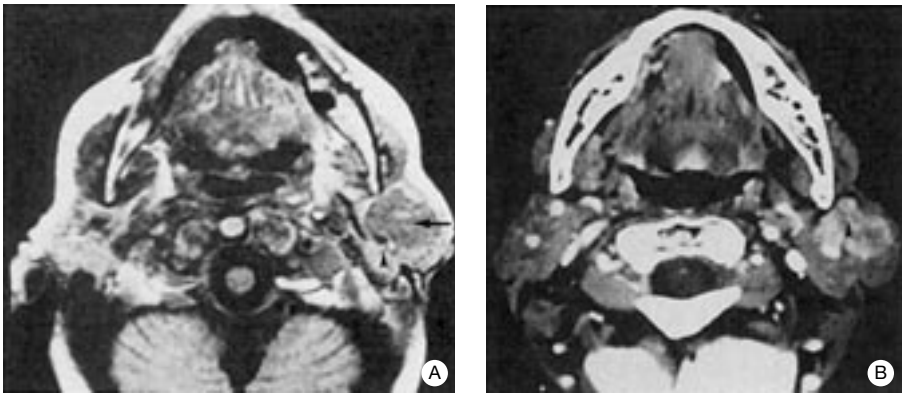

4 *Adenoma de la parótida izquierda.*
A. Resonancia magnética, T1 con gadolinio. El tumor (flecha) aparece con una señal hipointensa con respecto al parénquima parotídeo normal (cabeza de flecha).
B. Tomografía computarizada con inyección de agente de contraste. Los límites tumorales están bien definidos gracias al medio de contraste (cabeza de flecha).

es aceptable [34]. Puede limitarse a una parotidectomía exofacial después de la localización y disección de las ramas del nervio facial. En caso de duda y a fortiori si el examen extemporáneo orienta hacia una patología maligna, la parotidectomía se completa. La parotidectomía exploradora es mejor que todas las otras técnicas diagnósticas y algunos autores [55] preconizan su realización desde un principio, sin esperar los datos eventuales de las exploraciones morfológicas preoperatorias complementarias.

■ *Particularidades anatómicas y clínicas propias de cada tipo histológico*

Adenoma pleomorfo

• *Clínica*

Se trata generalmente de un pequeño tumor redondeado, firme, indoloro, implantado por delante y por debajo del lóbulo del oído. Su evolución es en principio lenta y generalmente transcurre un largo período entre los primeros signos clínicos y la consulta. Ésta es a menudo motivada por un episodio agudo, clásico, pero sin valor pronóstico. El tamaño del tumor puede exceder ampliamente los límites del compartimiento parotídeo. A la palpación, el tumor puede perder su carácter regular, lo que no permite sin embargo prejuzgar acerca de su eventual transformación maligna. Una parálisis facial es totalmente excepcional, aunque ha sido descrita durante la evolución de un tumor mixto no degenerado [10, 90].

El diagnóstico es muy a menudo evocado ante el aspecto clínico y la evolución del tumor. En cambio, en caso de un tumor desarrollado en el lóbulo superficial, el diagnóstico puede ser confirmado sólo después de una parotidectomía exploradora con examen histológico extemporáneo.

• *Exámenes complementarios*

En la RM, el adenoma pleomorfo tiene un aspecto característico: tumor unilateral, solitario, homogéneo o discretamente heterogéneo con contornos bien limitados con una señal hipointensa en T1 y una señal hiperintensa en T2.

En caso de recidiva, la RM es útil para el análisis [71]: tumores generalmente múltiples, de pequeño tamaño, con una señal hiperintensa franca en T2, fácilmente identificados dentro de la fibrosis.

• *Tratamiento*

La enucleación tumoral debe ser proscrita. Resulta necesario realizar una parotidectomía programada con un examen histológico extemporáneo. La exéresis debe incluir todo el lóbulo superficial, en caso de una lesión limitada a este lóbulo, para realizar el estudio anatomopatológico.

La operación se completa de ser necesario en función del resultado del examen extemporáneo.

La parotidectomía total está indicada desde un principio en caso de tumor del lóbulo profundo.

• *Evolución y pronóstico*

— *Recidivas*. El riesgo de recidiva después de la operación es variable según los autores: entre el 2 y el 10 % [27]. Serían más frecuentes en las personas jóvenes [39] y tanto más cuanto más limitada ha sido la operación inicial [69]: 30 % después de una parotidectomía no programada [27], 8 % en caso de «enucleación ampliada» [92], 49,2 % para Mann [56], 2 % en caso de parotidectomía programada, superficial [32] o total [91].

El plazo de aparición después de la primera exéresis es muy variable: 4 a 6 años en promedio, pero para Fee [27], el 16 % de las recidivas pueden aparecer después de 10 años, lo que justifica un seguimiento estricto, hasta los 15 o 20 años después de la operación inicial.

Las recidivas se desarrollan a nivel del parénquima glandular restante, pero se observa una lesión cutánea y subcutánea en el 27 % de los casos. No es raro descubrir varios focos tumorales en el examen histológico [15].

Para Lacomme, ninguna técnica quirúrgica garantiza la ausencia de una recidiva y por consiguiente, no se justifica ninguna actitud rígida [48].

El tratamiento de las recidivas es la parotidectomía total que conserva el nervio facial, si esta operación no ha sido realizada desde un principio [18]; la reintervención quirúrgica es a menudo difícil. La utilidad de la radioterapia externa en el tratamiento de tales recidivas es motivo de discusión [6]. Se preconiza en las recidivas múltiples, multioperadas, multifocales e infiltrantes. Es sistemática en caso de transformación maligna. La irradiación no impide la aparición de recidivas en caso de intervención inicial parcial [64] y no modifica el intervalo de recurrencia en esta indicación [80].

— *La transformación maligna* se produce en el 3 al 14 % de los casos según los autores. Histológicamente, no es excepcional; Pedersen la encuentra en el 28 % de los casos en 110 piezas de parotidectomías por adenoma pleomorfo [66].

La radioterapia no parece ser capaz de impedir la transformación maligna de un adenoma pleomorfo que ha presentado una recidiva [68]. Bucholz, en 6 casos de adenomas pleomorfos con recidiva tratados por radioterapia con neutrones rápidos, refiere el 100 % de control en un período de 52 meses [12].

Clínicamente, debe sospecharse ante un aumento rápido y reciente del tamaño del tumor, la instauración de dolores, de una parálisis facial o de ambos. Las metástasis ganglionares y viscerales (pulmonares) se pueden observar en la evolución natural de estos tumores secundariamente malignos [74].

El tratamiento es el mismo de los tumores malignos.

Adenolinfoma o cistadenolinfoma

Representa el 5 al 10 % de los tumores parotídeos. Predomina clásicamente en el hombre, pero la frecuencia de formas femeninas estaría actualmente en crecimiento; algunos autores señalan la responsabilidad del tabaquismo en esta modificación de la proporción entre sexos [50, 63].

El tumor, blando, indoloro, de pequeño tamaño, quístico en la ecografía, se desarrolla muy a menudo en el polo inferior de la glándula. La gammagrafía con tecnecio 99 muestra una captación precoz, intensa y duradera, muy evocadora.

Las recidivas son posibles pero parecen excepcionales y se discute una eventual transformación maligna [85]. Sin embargo, la enucleación simple no es aceptable, salvo en el anciano; el tratamiento de elección es una parotidectomía exofacial, con localización del facial y disección del nervio.

Otros adenomas

No tienen ningún carácter clínico particular. Son descubiertos en exámenes histológicos extemporáneos. Su tratamiento es la parotidectomía superficial con preservación del facial, más o menos extendida al lóbulo profundo según la localización del tumor en la glándula. Las recidivas son muy raras.

Tumores malignos

• *Tumores primitivos*

Por orden de frecuencia, los adenomas pleomorfos degenerados se encuentran en primer lugar junto con los tumores mucoepidermoides (46 % de los tumores malignos) [42], seguidos por los cilindromas (15 %), los tumores de células acinosas (13 %) [77], los carcinomas indiferenciados (11 %), los adenocarcinomas (10 %) y otros tumores (5 al 10 %). Clínicamente, son a veces tumores de apariencia benigna, cuya malignidad es un descubrimiento histológico. Con más frecuencia, los criterios de malignidad son evidentes: tumor irregular, duro, difuso, fijado a los elementos adyacentes y a la piel, de crecimiento rápido, asociado a una parálisis facial y dolores.

El tratamiento de los tumores malignos de la parótida es la parotidectomía total, con exploración ganglionar homolateral, completada, según los resultados del examen anatómico y patológico extemporáneo, por un procedimiento ganglionar.

El sacrificio del nervio facial o de una de sus ramas puede requerirse ante una adherencia o una invasión tumoral evidente. Para el carcinoma adenoide quístico (cilindroma) que invade los troncos nerviosos y se prolonga a veces considerablemente a distancia del tumor, un sacrificio nervioso macroscópicamente suficiente en apariencia corre el riesgo de dejar in situ células tumorales.

Para la mayoría de los autores, la radioterapia externa se requiere de forma sistemática, asociada al método quirúrgico [65].

Las recidivas locales y regionales, incluyendo todos los tipos histológicos, son cercanas al 40 % en caso de asociación de radioterapia y cirugía, y al 60 % después de cirugía solamente. También en el carcinoma adenoide quístico, con reputación de ser poco radiosensible, puede realizarse este tratamiento [4]. En caso de no ser posible la operación, puede proponerse la neutronterapia [66].

La radioterapia convencional puede, no obstante, desempeñar un papel curativo, incluso para tumores muy voluminosos.

La utilidad de la quimioterapia en el alargamiento de la supervivencia no ha sido demostrada hasta nuestros días.

El pronóstico de los tumores malignos de la parótida depende de su histología: los pacientes con tumores mucoepidermoides y los tumores de células acinosas tienen una supervivencia del 80 % a los 5 años. En otras formas tumorales, la supervivencia no sobrepasa el 50 %, pero para los carcinomas indiferenciados la supervivencia a los 5 años es inferior al 10 %.

• *Metástasis intraparotídeas*

Constituyen menos del 50 % de los tumores malignos de la parótida. Su localización glandular puede resultar de la colonización por vía linfática, la más frecuente, o hematógena [7].

El tumor primario es cervicofacial en el 80 % de los casos (epitelioma cutáneo de la cara: 61 %, melanoma maligno [3]: 26 %, tumor del cavum: 5 %, otros cánceres de las vías aéreas digestivas superiores [VADS] y del esófago: 4 %) [59, 82].

El tumor primario es extracervicofacial en 1 de cada 5 casos: riñón 45 %, pulmón 25 %, colon y recto 15 %, mama 9 %, próstata, estómago, útero 6 % [5].

El tratamiento es similar al de los tumores malignos primitivos de la parótida pero se adapta según el grado de extensión del cáncer primario.

• *Tumores del conducto de Stenon*

Tumores malignos de bajo grado, diferenciados histológicamente de los tumores parotídeos [35], necesitan una exéresis total glandular y del conducto con resección de la parte yuxtaostial de la cara interna de la mejilla [75].

■ *Diagnóstico diferencial*

Debe plantearse con respecto a los tumores subcutáneos benignos (quiste sebáceo, tumor de Malherbe o pilomatrixoma), las afecciones unilaterales de la parótida y las parotiditis, las adenopatías intraparotídeas inflamatorias; las proliferaciones linfoepiteliales benignas y las hiperplasias linfoides [45, 93] merecen también una mención, aunque la clasificación de la OMS las asimila a los tumores de las glándulas salivales.

Este diagnóstico es inicialmente clínico, pero puede recurrir a exámenes complementarios que ayudan a precisar la naturaleza parotídea del tumor y contribuyen al diagnóstico de su naturaleza.

Tumores de la glándula submandibular

EPIDEMIOLOGÍA

Los tumores de la glándula submandibular constituyen sólo el 10 % de los tumores de las glándulas salivales [41, 57]. Son más frecuentes en la persona de edad y en la mujer, particularmente los tumores benignos. La proporción de tumores malignos es más elevada para la submandibular que para la parótida. Por otro lado, el pronóstico de los tumores de la glándula submandibular es más severo que el de los tumores malignos de las otras glándulas salivales, especialmente de la parótida.

CLÍNICA

Algunos aspectos clínicos permiten pensar en un tumor benigno o en un tumor maligno.

En favor de un tumor benigno son clásicos determinados signos: tumor regular, indoloro, no sensible a la palpación, bien limitado, móvil con respecto a los planos adyacentes, principalmente el mandibular.

La forma histológica más frecuente es el adenoma pleomorfo. El adenolinfoma, el schwannoma y el angioma son más excepcionales.

En favor de un tumor maligno se destacan algunas características: tumor irregular, doloroso, de extensión rápida, principalmente a la rama horizontal.

Se evoca en primer lugar un cilindroma que es el tumor maligno más frecuente de la submandibular [78].

Sin embargo hay que señalar la frecuencia bastante elevada de focos carcinomatosos en el interior de los adenomas pleomorfos submandibulares. Más raramente, se trata de un carcinoma epidermoide, sobre todo en la persona de edad, un adenocarcinoma o un tumor mucoepidermoide.

EXÁMENES COMPLEMENTARIOS

Los medios diagnósticos que se utilizan a nivel de la submandibular no son diferentes de los descritos a propósito de la glándula parótida.

La ecografía permite a menudo el diagnóstico de un tumor glandular, haciendo la distinción entre tumor de la glándula y adenopatía submandibular eventualmente asociada. Precisa el carácter quístico o compacto del tumor.

Las radiografías convencionales conservan algunas indicaciones: proyección del desfiladero mandibular, proyección oblicua posteroinferior de Bonneau particularmente adaptada al estudio de la parte anterior de la glándula submandibular, radiografía panorámica dentaria.

Estas diversas proyecciones permiten hacer un estudio óseo en busca de una erosión y completan el examen clínico del estado dentario.

La TC es el examen complementario de elección. Se aprecian las relaciones del tumor con el reborde mandibular interno y las estructuras musculares adyacentes; asimismo, permite un análisis de extensión local y regional preciso. Pone en evidencia las adenopatías submandibulares y cervicales eventualmente asociadas.

La RM no posee una especificidad suficiente para permitir el diagnóstico de la naturaleza del tumor, a pesar de la utilización de gadolinio. Permite, no obstante, un mejor análisis tisular, principalmente con respecto a las prolongaciones tumorales perinerviosas, tan frecuentes en los cilindromas.

DIAGNÓSTICO DIFERENCIAL

La palpación bidigital no siempre permite hacer la diferencia entre el tumor de la glándula y la adenopatía adherida a la glándula. La ecografía es capaz, en la mayoría de los casos, de distinguir una adenopatía de un tumor de la glándula submandibular. La TC e incluso la RM pueden también ser útiles.

Las formas seudotumorales de las submaxilitis (cuyo origen litiásico es el más frecuente) pueden requerir una ecografía. Ésta puede detectar cálculos radiolúcidos y apreciar el estado del parénquima glandular. La sialografía sigue siendo una técnica de elección, muestra el conducto y sus modificaciones, la presencia de un cálculo y el estado del parénquima glandular.

TRATAMIENTO

El tratamiento de los tumores benignos es la submaxilectomía.

Para los tumores malignos, resulta necesario realizar una submaxilectomía, ampliada según la necesidad, de acuerdo con la invasión local y regional. La operación de base es un vaciado ganglionar triangular anterior, que incluye las zonas submandibulares y submentonianas, subdigástricas y supraomohioideas,. Puede ser completada según los datos del examen anatomopatológico extemporáneo. El sacrificio de los troncos nerviosos, en caso de invasión, se debe proseguir hasta alcanzar la porción sana. En caso de lesión que llega hasta el foramen oval, debe colocarse un clip radiopaco para guiar la radioterapia postoperatoria, que ha de ser sistemática según la mayoría de los autores.

EVOLUCIÓN Y PRONÓSTICO

Los tumores malignos pueden tener recidivas locales o provocar metástasis. Éstas se producen en el 45 al 60 % de los casos en un lapso de un año y medio, sin distinción de tipo histológico.

La supervivencia global a los 5 años no sobrepasa el 40 % de los casos; es del 87 % para los carcinomas mucoepidermoides, del 44 % para los adenocarcinomas y del 72 % para los cilindromas [89]. El pronóstico de los tumores malignos depende de la existencia o la ausencia de extensión más allá de los límites del compartimiento submandibular.

Los cilindromas tienen muchas más metástasis a distancia que recidivas locales y regionales [89]. Pueden producirse en un lapso relativamente largo. La supervivencia para este tipo histológico se establece en el 72 % a los 5 años y el 56 % a los 10 años. La existencia de una invasión tumoral perineural es el elemento esencial del pronóstico. Las recidivas pueden producirse aunque la exéresis tumoral haya sido aparentemente suficiente.

Tumores de la glándula sublingual

EPIDEMIOLOGÍA

Los tumores malignos son más frecuentes que los tumores benignos [2], con un claro predominio de los cilindromas. Los adenomas pleomorfos y los carcinomas epidermoides son mucho más raros.

ASPECTOS CLÍNICOS

Habitualmente, es una tumefacción del piso anterior de la boca, más o menos lateralizada.

DIAGNÓSTICO DIFERENCIAL

El más difícil es el de los cánceres del piso bucal.

El quiste mucoide del piso bucal o ránula sublingual es un seudotumor. Es una tumefacción redondeada que sobresale bajo la lengua, pudiendo levantarla, y está recubierta de una mucosa fina, azulada, más o menos extendida. Plantea pocos problemas diagnósticos.

TRATAMIENTO

En los tumores benignos puede realizarse una exéresis por vía oral, que debe, no obstante, ser lo suficientemente amplia. Los tumores malignos justifican una exéresis ampliada con vaciado del compartimiento submandibular. Estos tumores se caracterizan por un grado de recidiva importante, en parte debido al carácter mal limitado de las lesiones situadas a este nivel. Para los tumores malignos, se indica muy a menudo una radioterapia complementaria.

Tumores de las glándulas salivales menores

EPIDEMIOLOGÍA

Los tumores de las glándulas salivales menores afectan un poco más a la mujer que al hombre y aparecen en promedio entre los 50 y los 60 años.

Los tumores malignos, en particular los cilindromas y los adenocarcinomas, son más frecuentes que en las otras glándulas salivales [11].

Los tumores palatinos son los más frecuentes, ya que el paladar reúne más del 50 % de las glándulas salivales menores.

Se reparten de igual modo entre el paladar duro y el paladar blando. Brocheriou encuentra el 42 % de lesiones de las glándulas salivales menores en 702 tumores salivales, en un grupo de pacientes con patologías esencialmente odontológica y estomatológica [11].

EXÁMENES COMPLEMENTARIOS

La TC y la RM permiten un análisis preciso de la extensión local y regional, en particular a nivel del macizo facial. Pero los tumores de las glándulas salivales menores, al igual que los de las glándulas salivales mayores, no presentan características propias de cada tipo histológico en los estudios por imágenes.

FORMAS ANATÓMICAS Y CLÍNICAS

■ *Tumores benignos*

Adenomas pleomorfos

Son los tumores más frecuentes de las glándulas salivales menores. Corresponden al 41,2 % de los tumores benignos [11]. Desarrollados a nivel del paladar, las mejillas y el labio superior, los adenomas pleomorfos son comparativamente menos frecuentes que en la parótida. Las variedades histológicas se diferencian por el aspecto del estroma: mixoide, mixocondroide o hialino, asociado a una proliferación epitelial y mioepitelial. Estas divisiones, no obstante, no tienen interés en cuanto al pronóstico posterior, que depende esencialmente de la calidad de la exéresis quirúrgica [11].

Adenomas monomorfos

Son raros. El cistadenoma papilar se encuentra esencialmente en las glándulas salivales menores [11]. El cistadenolinfoma sería, en cambio, muy poco frecuente en esta localización.

■ *Tumores malignos*

Cilindromas [11]

Ocupan el segundo lugar (24,7 %) de los tumores de las glándulas salivales menores. Muy a menudo de localización palatina, desde el punto de vista clínico se caracterizan por dolores frecuentes, una tendencia a la ulceración mucosa y a la infiltración ósea, más marcada que en los otros tipos histológicos. El grado de diferenciación parece tener una clara incidencia en el pronóstico. Desde el punto de vista evolutivo, la supervivencia es del 70 % a los 5 años, del 20 % a los 10 años, del 13 % a los 20 años, pero estas lesiones recidivan localmente y dan igualmente metástasis a distancia, en particular pulmonares, a veces mucho tiempo después de un tratamiento inicial satisfactorio en su momento.

Tumores mucoepidermoides [11]

Se encuentran después de los cilindromas por orden de frecuencia (20,9 % de los tumores malignos de las glándulas salivales menores); se caracterizan por una mayor incidencia en la mujer. Afectan preferentemente a las glándulas palatinas. Su pronóstico sería mejor que el de los cilindromas con una supervivencia del 71 % a los 5 años y del 42 % a los 10 años.

Otros tumores malignos

Los adenocarcinomas y los carcinomas desarrollados sobre los adenomas pleomorfos constituyen respectivamente el 15 y el 5 % de los tumores malignos de las glándulas salivales menores. Se caracterizan por la frecuencia de las recidivas locales y las metástasis (ganglionares y pulmonares) en más del 55 % de los casos.

Los tumores de células acinosas, los cistadenocarcinomas papilares y los carcinomas epidermoides son raros.

Se han descrito metástasis desarrolladas a nivel de las glándulas salivales menores: Goldberg refiere un caso de metástasis de un cáncer del riñón [36].

Tumor de las glándulas ectópicas

La embriología particular de las glándulas salivales explica la cantidad importante de localizaciones tisulares ectópicas descritas. Estas glándulas salivales ectópicas pueden dar lugar a una proliferación tisular tumoral benigna o maligna. Excepcionales, estos tumores poseen una histología variable según la región anatómica donde se desarrollan. En la región cervical, se han descrito esencialmente adenomas pleomorfos, adenocarcinomas, tumores de células acinosas y tumores de Warthin. El cistadenolinfoma puede también desarrollarse en una glándula salival gingival. Se han descrito adenomas pleomorfos en localizaciones cutáneas, en particular nasales, a nivel de los ganglios mediastinales y también a nivel del oído medio, que puede también ser la localización de cilindromas. Estos últimos pueden también presentarse en forma de tumores del ángulo pontocerebeloso [13, 28].

Tumores de las glándulas salivales del niño

TUMORES DE LA PARÓTIDA

Constituyen entre el 1 al 5 % de los tumores salivales.

— *Los tumores benignos* (más del 50 % de los casos) son los más frecuentes, en particular los angiomas, los linfangiomas, los hemolinfangiomas, los adenomas pleomorfos, los cistadenolinfomas y los quistes [52].

— *Los tumores malignos* [14] son esencialmente los tumores mucoepidermoides (aproximadamente el 60 % de los casos), los tumores de células acinosas, los cilindromas y los adenocarcinomas. Los rabdomiosarcomas y los carcinomas son raros.

El tratamiento se basa en el de los tumores del adulto. Las indicaciones de radioterapia deben moderarse por el riesgo de hipoplasia mandibular posterapéutica.

Tumores de la glándula submandibular

Son poco frecuentes; se trata esencialmente de los adenomas pleomorfos, los tumores mucoepidermoides y los carcinomas epidermoides.

Cualquier referencia a este artículo debe incluir la mención del artículo original: Fontanel JP, Poitout F et Klossek JM. Tumeurs des glandes salivaires. Encycl Méd Chir (Editions Scientifiques et Médicales Elsevier SAS, Paris, tous droits réservés), Oto-rhino-laryngologie, 20-628-B-10, 1995, 10 p.

Bibliografía

[1] **ANDERSON C, MULLER R, PIORKOWSKI R, KNIBBS DR, VIGNOTI P.** Intraductal carcinoma of major salivary glands. Cancer **1992** ; 69 : 609-614

[2] **ARMSTRONG JG, HARRISON LB, SPIRO RH, FASS DE, STRONG EW, FUKS ZY.** Tumeurs malignes des glandes salivaires principales. Intérêt de l'association radio-chirurgicale. Arch Otolaryngol **1990** ; 9 : 149-152

[3] **BALL ABS, CHIR M, MEIRION TJ.** Management of parotid metastases from cutaneous melanoma of the head and neck. J Laryngol Otol **1990** ; 104 : 350-351

[4] **BARNETT TA, KAPP DS, GOFFINET DR.** Adenoid cystic carcinoma of the salivary glands. Management of recurrent advanced or persistent disease with hyperthermia and radiation therapy. Cancer **1990** ; 65 : 2648-2656

[5] **BARTHEZ M, ROQUET L, PATRIER-SALLEBERT S, PAQUET M.** Métastases révélatrices d'un carcinome neuro-endocrine du col utérin. J Fr ORL **1993** ; 42 : 299-301

[6] **BARTON J, SLEVIN NJ, GLEAVE EN.** Radiotherapy for pleomorphic adenoma of the parotid gland. Int J Radiat Oncol Biol Phys **1992** ; 22 : 925-928

[7] **BATSAKIS JG, BAUTINA E.** Metastases to major salivary glands. Ann Otol Rhinol Laryngol **1990** ; 99 : 501-503

[8] **BATSAKIS JG, EL-NAGGAR AK.** Sebaceous lesions of salivary gland and oral cavity. Ann Otol Rhinol Laryngol **1990** ; 99 : 416-418

[9] **BLANCK C, ENEROTH CM, JACOBSEN F, JACOBSEN PA.** Adenoid cystic carcinoma of the parotid gland. Arch Surg **1957** ; 75 : 605-606

[10] **BLEVINS NH, JACKLER RK, KAPLAN MJ, BOLES R.** Facial paralysis due to benign parotid tumors. Arch Otolaryngol Head Neck Surg **1992** ; 118 : 427-430

[11] **BROCHERIOU C, CREPY C, GUILBERT F, LARTIGAU G, PAYEN J, RECOING J.** Tumeurs des glandes salivaires accessoires de la cavité buccale. Etude de 296 cas. Bull Cancer (Paris) **1980** ; 67 : 29-37

[12] **BUCHOLZ TA, LARAMORE GE, GRIFFIN TW.** Fast neutron radiation for recurrent pleomorphic adenomas of the parotid gland. Am J Clin Oncol Cancer Clin Trials **1992** ; 15 : 441-445

[13] **BYARD RW, PHILLIPS GE, DARDICK I, ROBERTSON E, CARTER RF, BOURNE AJ.** Two unusual tumors of the gastrointestinal tract in a patient with tuberous sclerosis. J Pediatr Child Helth **1991** ; 27 : 116-119

[14] **CALLENDER DL, FRANKENTHALER RA, LUNA MA, LEE SS, GOEPFERT H.** Salivary gland neoplasms in children. Arch Otolaryngol Head Neck Surg **1992** ; 118 : 472-476

[15] **CANNONI M, PECH A, SCAVENNEC C, ZANARET M, DESSI P.** Les récidives des adénomes pléomorphes. Rev Laryngol (Bordeaux) **1988** ; 109 : 13-16

[16] **CARILLO R, RODRIQUEZ-PERALTO JL, BATSAKIS JG, EL-NAGGAR AK.** Primary hemangiopericytomas of the parotid gland. J Laryngol Otol **1992** ; 106 : 659-661

[17] **CHOMETTE G, AURIOL M, VAILLANT JM.** Basaloid carcinoma of salivary glands, a variety of undifferentiated adenocarcinoma. Immunohistochemical study of intermediate filament proteins in 24 cases. J Pathol **1991** ; 163 : 39-45

[18] **CONLEY J, CLAIRMONT A.** Facial nerve in the recurrent benign pleomorphic adenoma. Arch Otol **1979** ; 110 : 177-183

[19] **CONLEY J, MYERS E, COLE R.** Analyses of 115 patients with tumors of the submandibular gland. Ann Otolaryngol **1973** ; 90 : 363-365

[20] **CYNA-GORSE F, SOUISSI M, BALLEYGUIER F, MOREAU JF.** Echographie des glandes salivaires. **Encycl Med Chir** (Paris, France). ORL. FR 20-628-A-10. **1989** ; (FR 4e fiche), 2 p

[21] **CYNA-GORSE F, SOUISSI M, CHABRIAIS J, MOREAU JF.** Pathologie des glandes salivaires. Scanographie et imagerie par résonance magnétique nucléaire des glandes salivaires. **Encycl Med Chir** (Paris, France). ORL. FR 20-628-A-10. **1989** ; FR (3e fiche), 2 p

[22] **DEMARD F, BRUNETON JN, VALLICIONI J, LEGOFF G.** Echographie et tumeurs parotidiennes. Ann OtoLaryngol **1983** ; 100 : 129-133

[23] **DROESE M, HAUBRICH J, TUTE M.** Value of needle biopsy for the diagnosis of salivary gland tumors. Schweiz Med Wschr **1978** ; 108 : 933-935

[24] **ENEROTH CM.** Histological and clinical aspects of parotid tumors. Acta Oto-Laryngol **1964** ; 191 (suppl) : 1-99

[25] **ENEROTH CM.** Salivary gland tumors in the parotid gland, submandibular gland and the palate region. Cancer **1971** ; 27 : 1415-1418

[26] **ENEROTH CM, HERTMANN L, MOBERGER G.** Adenoid cystic carcinoma. Acta Oto-Laryngol **1968** ; 66 : 248-260

[27] **FEE WE, GOFFINET DR, CALCATERRA TC.** Recurrent mixed tumors of the parotid gland. Results of surgical therapy. Laryngoscope **1978** ; 88 : 265-273

[28] **FERLITO A, BALDAN M, ANDRETTA M, BLANDAMURA S, PESAVENTO G, PIAZZA M.** Implantation of parotid pleomorphic adenoma in the upper neck. ORL **1991** ; 53 : 165-176

[29] **FOOTE FW, FRAZELL EL.** Tumors of the major salivary glands. Cancer **1953** ; 6 : 1065-1133

[30] **FRELING NJ.** IRM dans le diagnostic des tumeurs de la parotide. Ann Radiol **1991** ; 34 : 114-117

[31] **GADO MH.** Preoperative assessment of parotid masses. A compartive evaluation of radiologic techniques to histopathologic diagnosis. Laryngoscope **1989** ; 99 : 284-292

[32] **GAILLARD J, GANDON J, LAUDENBACH P et coll.** Pathologie médicale et chirurgicale de la région parotidienne. Rapport de la société française d'ORL et de pathologie cervicofaciale. Arnette. Paris. **1981**

[33] **GAILLARD J, HAGUENAUER JP, PIGNAT JC, GIGNOUX B, PIGNAL C, DUCLOS JC.** Tumeurs glandulaires cervico-faciales. Actualités de carcinologie cervicofaciale. Masson. Paris. **1982** ; 8 : 23-25

[34] **GAILLARD J, ROMANET P, HAGUENAUER JP, GIGNOUX.** Tuméfactions parotidiennes (Etude de 500 observations). Place de la parotidectomie exploratrice. J Fr ORL **1979** ; 8 : 531-548

[35] **GEORGE MK, MANSOUR P, PAHOR AL.** Terminal duct carcinoma. J Laryngol Otol **1991** ; 105 : 782-785

[36] **GOLDBERG JA, GEORGIADE GS.** Accessory parotid glands as a site of metastases from outside the head and neck : case report. Head Neck **1990** ; 12 : 421-425

[37] **GORGUET B, BROUSSET P, MAZEROLLES C, DUGA I, ALARD C.** Histopathologie des tumeurs des glandes salivaires principales. In : Tumeurs des glandes salivaires Actualités de carcinologie cervicofaciale. Masson. Paris. **1990** ; pp 1-5

[38] **GOUDOT et coll.** Tumeurs des glandes salivaires principales et accessoires. Etude statistique sur 1 038 tumeurs. In : Tumeurs des glandes salivaires. Actualités de carcinologie cervicofaciale Masson. Paris. **1990** ; pp 43-47

[39] **GUERRIER B, MUSTIN V, MAKEIEFF M, MAURICE N, CRAMPETTE L.** Récidives et reprises des adénomes pléomorphes de la parotide. J Fr ORL **1993** ; 42 : 256-261

[40] **GUNNEL F.** Uber das verhalten der kapsel bei geschwlsen der ohrspeideldrüse. Arch Ohr Nas Kehlk Heilk **1961** ; 178-291

[41] **HAMOIR M, LAWSON G, ANDRY G et coll.** Tumeurs de la glande sous-maxillaire. Ann OtoLaryngol **1991** ; 108 : 26-29

[42] **KANE WJ, McCAFFREY TV, OLSEN KD.** Primary parotid malignancies. A clinical and pathologic review. Arch Otolaryngol Head Neck Surg **1991** ; 117 : 307-315

[43] **KARLAN MS, SNYBER WH.** Salivary gland tumors and sialadenitis in children. Calif Med **1968** ; 108 : 423-429

[44] **KATZ P.** Intérêt de l'échographie en pathologie salivaire. J Radiol **1991** ; 72 : 271-277

[45] **KIRSHENBAUM KJ, NADIMPALLI SR, FRIEDMAN M.** Benign lymphoepithelial parotid tumors in AIDS patients : CT and MR findings in nine cases. Am J Neuro-Radiol **1991** ; 12 : 271-274

[46] **KLEINSASSER O, KLEIN HJ, STEINBACH E, HUBNER G.** Onkocytare adenomartige hyperplasien adenolymphome und onkocytome speicheldrsen. Arch Klin Exp Ohr Nas Kehlheilk **1966** ; 186-317

[47] **KOSTPOLOULOS IS, DANIILIDIS I, VELEGRAKIS G, PAPADIMITRIOU CS.** Chondroma of parotid gland. Clinical, Histological and immunohistochimical findings in a unique case. Laryngo Rhino Otol **1993** ; 72 : 261-263

[48] **LACOMME Y.** Les récidives des adénomes pléomorphes de la parotide. Rev Laryngol **1988** ; 109 : 17-24

[49] **LAM KM, WEI W, HO HC, HO CM.** Whole organ sectionning of mixed parotid tumors. Am J Surg **1990** ; 160 : 377-380

[50] **LAMELAS J, TERRY JH, ALPHONSO AE.** Whartin's Tumor : multicentricity and increasing incidence in women. Am J Surg **1987** ; 154 : 347-351

[51] **LEROUX-ROBERT J, DE BRUX J.** Histopathologie ORL et cervico-faciale. In « Glandes salivaires ». Masson. Paris. **1976** ; pp 105-155

[52] **LINARES CZ.** Mixed tumor of parotid in chidhood. Int J Pediatr Otorhinolaryngol **1991** ; 22 : 269-273

[53] **LOMAX-SMITH JD, AZZOPARDI JG.** The hyaline cell : a distinctive feature of « mixed » salivary tumours. Histopathology **1978** ; 2 : 77-92

[54] **LUNA MA, TORTOLEDO ME, ORDONNEZ NG.** Primary sarcomas of the major salivary glands. Arch Otolaryngol Head Neck Surg **1991** ; 117 : 302-306

[55] **MAMELLE G, MARANDAS P, KLIJANIENKO J, LUBOINSKI B.** Tumeurs bénignes de la parotide : attitude de l'Institut Gustave Roussy à propos d'une série de 180 tumeurs. In : Tumeurs des glandes salivaires. Actualités de carcinologie cervicofaciale. Masson. Paris. **1990**

[56] **MANN W, BECK C, KARATAY MC.** Rezidivierende gutartige tumoren der parotis und ihre tendez zur malignisierung. Laryngol Rhinol Otol **1985** ; 64 : 133-135

[57] **MARSHALL SF, MILES GO.** Tumors of submascullary and parotid gland areas. Surg Clin North Am **1947** ; 27 : 501-504

[58] **MARSOT-DUPUCH K, BRUNEREAU L, MEYER B et coll.** Métastases intra-parotidiennes. Intérêt de l'imagerie. Ann OtoLaryngol **1991** ; 108 : 338-342

[59] **MARSOT-DUPUCH K, KATZ P, CHABOLLE F, NIKLAUS PA, FIRHAT M.** Imagerie des processus expansifs parotidiens. Feuillets Radiol **1992** ; 32 : 414-427

[60] **MICHEAU C.** Les tumeurs de la parotide chez l'adulte (anatomopathologie). Lett ORL Chir Cervico-fac **1988** ; 68 : 4-14

[61] **MICHEAU C.** Les tumeurs de la région parotidienne. In : Gaillard J, Gandon J et coll. eds. « Pathologie médicale et chirurgicale de la région parotidienne ». Arnette. Paris. **1981** ; pp 118-152

[62] **MONGIARDO FD, TEWFIK TL.** Kaposi's sarcoma of the intraparotid lymph nodes in AIDS. J Otolaryngol **1991** ; 20 : 262-266

[63] **MONK JS, CHURCH JS.** Warthin's Tumor. Arch Otolaryngol Head Neck Surg **1992** ; 118 : 477-478

[64] **NIPARKO J, BEAUCHAMP M, KRAUSE CJ, BAKER CJ, WORK WP.** Surgical treatment of pleomorphic adenoma of the parotid gland. Arch Otol Head Neck Surg **1986** ; 112 : 1180-1184

[65] **NORTH CA, LEE DJ, PINTADOSI S.** Carcinoma of the major salivary glands treated by surgery plus postoperative radiotherapy. Int J Radiat Oncol Biol Phys **1990** ; 18 : 1319-1326

[66] **PEDERSEN D, AVERGAARD J, SOGAARD H, ELBROND O, OVERGAARD M.** Malignant parotid tumors in 110 consecutive patients ; treatment, results and prognosis. Laryngoscope **1992** ; 102 : 1064-1069

[67] **PERZIN KH, GULLANE P, CLAIRMONT AC.** Adenoid cystic carcinoma. Cancer **1978** ; 42 : 265-282

[68] **PIOKOWSKI R, GUILLAMONDEGUI O.** Is agressive surgical treatment indicated for recurrent benign mixed tumors of the parotid gland ? Am J Surg **1981** ; 142 : 434-436

[69] **POULICHET JP.** Récidives des adénomes pléiomorphes de la parotide. Pathologie des glandes salivaires. **Encycl Med Chir** (Paris, France). ORL. 20-628-A-10. **1981**

[70] **REDON H.** Chirurgie des glandes salivaires. Masson. Paris. **1955**

[71] **RICE DH, BECKER T.** Magnetic Resonance Imaging of the salivary glands. Arch Otolaryngol Head Neck Surg **1987** ; 113 : 78-80

[72] **SCHMELZEISEN R, MILBRADT H, REIMER P.** Sonography and scintigraphy in the diagnosis of the diseases of the major salivary glands. J Oral Maxillofac Surg **1991** ; 49 : 798-803

[73] **SHAHA AR, WEBBER C, Di MAIO T, JAFFE BM.** Needle aspiration biopsy in salivary gland lesions. Am J Surg **1990** ; 160 : 373-376

[74] **SIM DW, MARAN AG, HARRIS D.** Metastatic pleomorphic adenoma. J Laryngol Otol **1990** ; 104 : 45-47

[75] **SIMPSON RH, CALKE TJ, SARSFIELD PT, BABAJEWS AV.** Salivary duct adenocarcinoma. Histopathology **1991** ; 18 : 229-235

[76] **SKOLNIK EM, FRIEDMAN M, BECKER S, SISSON GA, KEYES GR.** Tumors of the major salivary glands. Laryngoscope **1977** ; 87 : 843-851

[77] **SPAFFORD PD, MINTZ DR, HAY J.** Acinic cell carcinoma of the parotid gland : review and management. J Otolaryngol **1991** ; 20 : 262-266

[78] **SPIRO RH, DUBNER S.** Salivary gland tumors. Curr Opin Oncol **1990** ; 2 : 589-595

[79] **SPIRO RH, ARMSTRONG J, HARRISSON L, GELLER NL, LIN S.** Carcinoma of major salivary glands. Arch Oto-laryngol Head Neck Surg **1989** ; 115 : 316-321

[80] **STEVENS K, HOBSLEY M.** The treatment of pleomorphic adenoma by formal parotidectomy. Br J Surg **1982** ; 69 : 1-3

[81] **SZPIRGLAS H, GOUDOT P, THOMAS A, PAYEMENT G, GUILBERT F, VAILLANT JM.** Cancers muco-épidermoïdes des glandes salivaires. In : Tumeurs des glandes salivaires. Actualités de carcinologie cervicofaciale. Masson. Paris. **1990** ; pp 217-219

[82] **TAYLOR BW, BRANT TA, MENDENHALL NP et al.** Carcinoma of the skin metastatic to parotid area lymph nodes. Head Neck **1991** ; 13 : 427-433

[83] **THACKRAY AL.** Types histologiques des tumeurs des glandes salivaires. Classification histologique internationale des tumeurs N° 7. OMS. Genève. **1972**

[84] **THACKRAY AL, SOBIN LH.** Tumors of the major salivary glands. In : Atlas of tumor pathology. Armed Forces Institute of Pathology. Washington. **1974**

[85] **THERKILDSEN MH, CHRISTENSEN N, ANDERSEN LJ, LARSEN S, KATHOLM M.** Malignant Warthin's tumor : a case study. Histopathology **1992** ; 21 : 167-171

[86] **TROTOUX J, LEFEBVRE B.** Pathologie des glandes salivaires. **Encycl Med Chir** (Paris, France). ORL. 20-268-A-10. **1979**

[87] **VILDE F, ARKWRIGHT S.** Aspects anatomo-pathologiques des tumeurs des glandes salivaires. In : Tumeurs des glandes salivaires. Actualités de carcinologie cervicofaciale. Masson. Paris. **1990** ; pp 6-13

[88] **WALLACE AC, Mac DOUGALL JT, HILDES JA, LEDERMAN JM.** Salivary gland tumors in Canadian Eskimos. Cancer **1963** ; 16 : 1338-1353

[89] **WEBER RS, BYERS RM, PETIT B, WOLF FP, ANG K, LUNA M.** Submandibular gland tumors. Adverse histologic factors and therapeutic implications. Arch Otolaryngol Head Neck Surg **1990** ; 116 : 1055-1060

[90] **WHILLIS D, GOEPPEL JR, SHORT HOUSE AJ.** Facial paralysis due to a benign parotid tumor. Br J Surg **1989** ; 76 : 95-97

[91] **WOODS JE, CHONG GC, BEAHRS OJ.** Experience with 1,360 primary parotid tumors. Amer J Surg **1975** ; 130 : 460-462

[92] **WOODS JE, WEILLAND LH, CHONG GC.** Pathology and surgery of primary tumors of the parotid. Surg Clin North Am **1977** ; 57 : 565-573

[93] **ZEITLEN S, SHAHA A.** Parotid manifestations of HIV infection. J Surg Oncol **1991** ; 47 : 230-232